

Høygradige gliomer hos voksne

Sammendrag

Bakgrunn. Høygradig gliom er en primær ondartet hjernesvulst som rammer ca. 200 norske pasienter hvert år. Artikkelen er en oppdatert oversikt over diagnostisering og behandling av høygradige gliomer hos voksne.

Materiale og metode. Artikkelen er basert på gjennomgang av nyere relevant litteratur med utgangspunkt i ikke-systematiske søk i PubMed og forfatterens egne erfaringer med pasientgruppen.

Resultater. De vanligste symptomene ved høygradige gliomer er fokale nevrologiske utfall, epileptiske anfall og trykksymptomer. Pasientene må undersøkes med magnettomografi (MR) og diagnosen bekreftes ved biopsi. Det finnes per i dag ingen kurativ behandling av høygradig gliom. Standard behandling er kirurgisk reseksjon hvis mulig, etterfulgt av strålebehandling alene eller i kombinasjon med kjemoterapi (temozolomid). Prognosen er dårlig, med en femårsoverlevelse på 6,1 %.

Fortolkning. Diagnosebildet er sammensatt, med både nevrologiske symptomer og kognitive problemer. Dette krever god kommunikasjon med pasienten og tett samarbeid mellom de ulike avdelingene og primærhelsetjenesten. Symptomatisk behandling og tverrfaglig oppfølging er helt nødvendig.

Anette Storstein

astt@helse-bergen.no
Nevrologisk avdeling
Haukeland universitetssykehus
5021 Bergen
og
Seksjon for nevrologi
Institutt for klinisk medisin
Universitetet i Bergen

Eirik Helseth

Nevrokirurgisk avdeling
Oslo universitetssykehus, Ullevål
og
Det medisinske fakultet
Universitetet i Oslo

Tom Børge Johannesen

Avdeling for klinisk forskning
Kreftregisteret
Oslo

Till Schellhorn

Seksjon for nevroradiologi
Oslo universitetssykehus, Ullevål

Sverre Mørk

Avdeling for patologi
Haukeland universitetssykehus

René van Helvoirt

Senter for kreftbehandling
Sørlandet sykehus
Kristiansand

Hvert år får ca. 200 norske pasienter over 15 år diagnosen høygradig gliom (HGG), en ondartet hjernesvulst med et aggressivt vekstmønster (1). Denne typen svulster har fortsatt en svært dårlig prognose. Forløpet kan likevel strekke seg over flere år, og dette stiller store krav til oppfølging og symptomrettet behandling for å sikre så god livskvalitet som mulig. Til forskjell fra andre maligne primærsvulster gir ondartede hjernesvulster ikke bare fysiske symptomer, men påvirker ofte også direkte pasientenes emosjonelle og kognitive funksjonsnivå. Grunndig og fortløpende kommunikasjon med pasient og pårørende er derfor essensielt.

Nevroonkologi er et høyspesialisert medisinsk kompetanseområde som omfatter både onkologi, nevrokirurgi, nevrologi, nevroradiologi og nevropatologi. Det beste tilbudet for pasienten involverer alle fem spesialiteter og tverrfaglige samarbeidspartnere.

I det følgende gir vi en oppdatert oversikt over utredning, behandling og oppfølging av høygradig gliom og diskuterer sentrale momenter for å kunne gi et helhetlig helse-tilbud til pasientgruppen.

Materiale og metode

Artikkelen er basert på en gjennomgang av nyere relevant internasjonal litteratur med utgangspunkt i ikke-systematiske søk i PubMed samt forfatterens egne erfaringer med pasientgruppen.

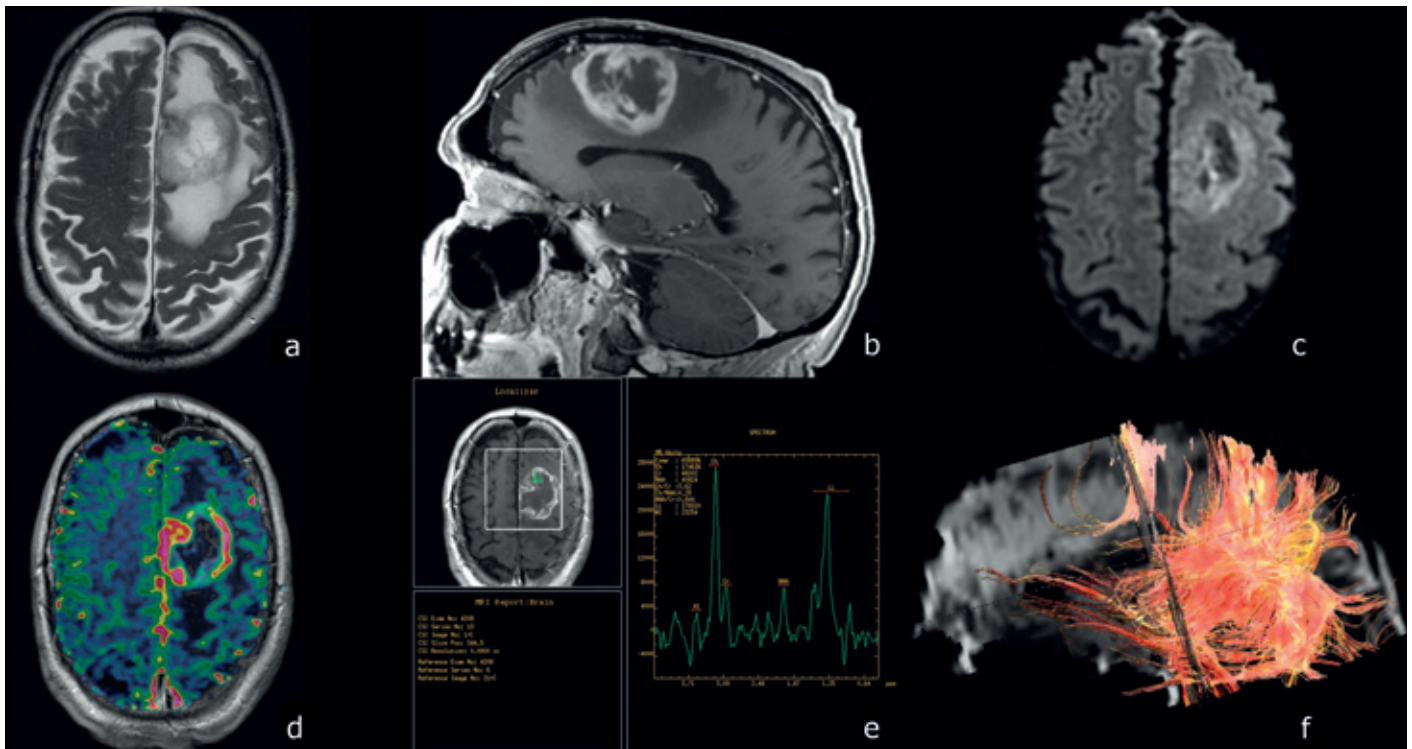
Symptomer og utredning

Høygradige gliomer vokser raskt og gir progredierende symptomer som utvikles i løpet av uker eller måneder. Fokale nevrologiske utfall, nyoppstått epilepsi, vedvarende nyoppstått eller endret hodepine eller mental endring hos en voksen bør gi mistanke om hjernesvulst (2). Det bør da gjøres magnetresonanstomografi (MR) med og uten kontrast. Hvis mistanken om hjernesvulst bekreftes, bør pasienten straks henvises til sykehus med spesialister i nevroradiologi og nevrokirurgi, som kan vurdere videre utredning. Blant annet er MR-spektroskopi (MRS) og diffusjonsvektet MR (DWI) nyttig for å skille høygradig gliom fra lavgradig gliom, hjerneinfarkt og hjerneabscess (3). Funksjonell MR (fMRI) og MR-traktografi (DTI) er nyttige preoperative undersøkelser hos pasienter med svulster i nær relasjon til språkområdene, motorisk hjernebark, synsbark og pyramidebanene (fig 1).

Radiologisk diagnose er likevel beheftet med usikkerhet, og histologisk diagnose er derfor sentralt (3). Dersom beliggenhet eller pasientens tilstand forhindrer reseksjon av svulsten, bør man likevel tilstrebe å få tatt en biopsi. Frysesenitt fra svulsten kan vurderes peroperativt. Diagnosen sikres ved å mikroskopere fiksert vev som er innstøpt i parafin, skåret i tynne snitt og farget med histokjemiske og immunhistokjemiske metoder. Patologen må vurdere om biopsimaterialet er representativt, reaktivt eller neoplastisk, og om det dreier seg om en primær hjernesvulst eller en metastase (fig 2). Primære

Hovedbudskap

- Behandlingsalternativene ved høygradig gliom er kirurgisk fjerning av svulsten, strålebehandling og kjemoterapi
- Aktiv behandling ved residiv bør alltid vurderes
- Symptomatisk behandling og tverrfaglig oppfølging er nødvendig
- Behandling og oppfølging bør preges av kontinuitet



Figur 1 I tillegg til konvensjonelle MR-sekvenser som T2 (a) og T1 etter kontrast (b) brukes avanserte MR-metoder i utredning av gliom. Avansert MR inkluderer MR-diffusjon (c), MR-perfusjon (d), MR-spektroskopi (e) og MR-traktografi (f). Ved hjelp av disse metodene er det mulig å differensiere mellom lavgradige og høygradige svulster. MR-perfusjon og MR-spektroskopi kan også brukes for å skille tumorprogresjon fra strålenekrose

hjernesvulster klassifiseres etter histogenese (astrocytt-, oligodendroglia- eller ependymderivert svulst) og graderes i prognostisk øyemed etter WHO-klassifiseringssystemet (4). I dette systemet klassifiseres høygradige gliomer som grad III-IV.

Epidemiologi

Høygradige gliomer er den vanligste av de primære ondartede hjernesvulstene hos voksne. Disse deles i fire under typer: glioblastom, anaplastisk astrocytom, anaplastisk oligodendrogliom og anaplastisk oligoastrocytom. Glioblastom er den hyppigste under typen av høygradig gliom og har også dårligst prognose. Tall fra Kreftregisteret viser at median alder ved diagnose høygradig gliom er 62 år (1), og lidelsen er hyppigst hos middelaldrende og eldre. Sekundært høygradig gliom kan oppstå ved malign transformasjon i et gliom med lavere malignitetsgrad (WHO-grad II-III) (malign transformasjon), og disse pasientene er ofte yngre.

Insidensen er økende, og antallet nye pasienter per år har nær doblet seg siden 1980 (1). Dette skyldes hovedsakelig flere eldre i befolkningen og bedret diagnostikk, men endring i risikofaktorer kan ikke utelukkes.

Prognose

Data fra Kreftregisteret for perioden 2000–07 for histologisk bekreftede diagnoser viser median overlevelse for glioblastom på 9,1 måneder, og for anaplastisk astrocytom er median overlevelse på 18,4 måneder (1). Populasjonsbaserte data som dette viser

kortere overlevelse enn kliniske studier fordi de inkluderer alle pasienter, både de over 70 år og pasienter med nedsatt funksjonsstatus og annen morbiditet.

Behandling og prognostiske faktorer

Det eksisterer per i dag ikke noen kurativ behandling for høygradige gliomer. Internasjonalt akseptert standardbehandling er kirurgisk fjerning av svulsten etterfulgt av strålebehandling og kjemoterapi (5–10). De viktigste prognostiske faktorene er alder, preoperativt neurologisk funksjonsnivå, reseksjonsgrad og svulsttype (9).

Ved denne diagnosen er det stor interesse for molekylærgenetiske markører med prognostisk betydning. De to viktigste markørene er 1p/19q-gendelelesjon (markør for kjemosensitivitet og bedre prognose ved anaplastisk oligodendrogliom) (11), og metylert MGMT (markør for nedsatt reparasjonssevne i glioblastomceller under strålebehandling og kjemoterapi) (12).

Kirurgisk behandling

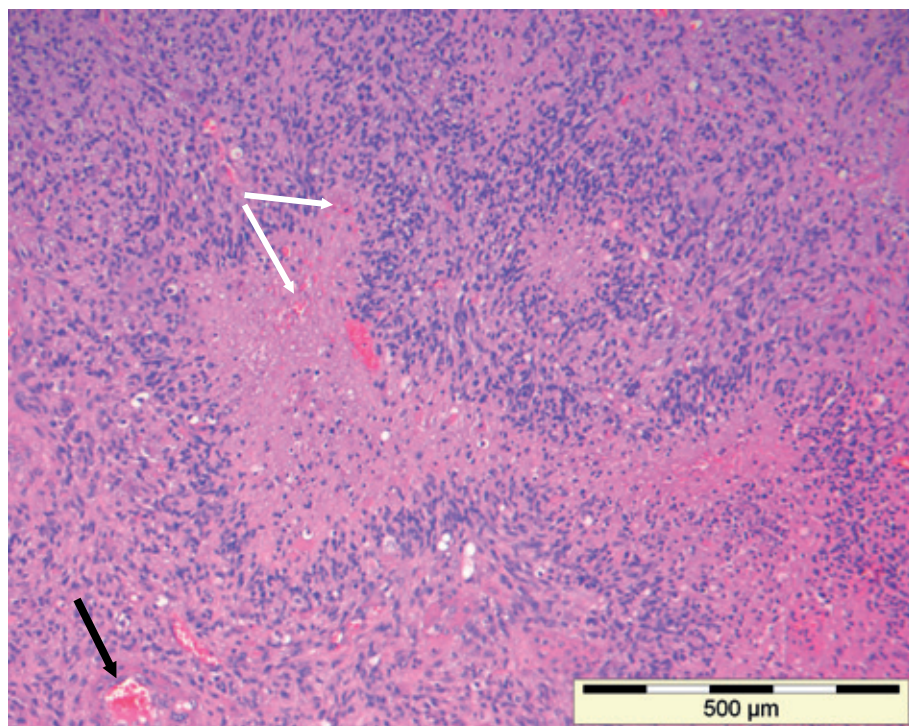
Høygradig gliom infiltrerer omkringliggende hjerne, og radikal kirurgi er ikke mulig. Man tilstreber å fjerne svulsten så radikalt som mulig, men med et godt funksjonelt resultat (fig 1). I praksis vil dette si at man fjerner den delen av tumoren som er synlig på kontrastforsterkede MR-bilder. Det er godt dokumentert at kirurgi gir forlenget overlevelse med bevart livskvalitet (10), og pasienten kan oftest mobiliseres raskt etter inngrepet. Når endelig histologisvar forelig-

ger, tas det stilling til eventuell videre onkologisk behandling. Tradisjonelt har man vært tilbakeholden med kirurgisk behandling av høygradige gliomer hos eldre pasienter, men våre egne og andres data tyder på at også eldre i god allmenntilstand profitterer på operasjon og at den eldre aldersgruppen muligens underbehandles (13, 14).

Onkologisk behandling

Fra slutten av 1970-årene er strålebehandling blitt brukt i behandlingen av høygradige gliomer. Postoperativ strålebehandling øker median overlevelse fra 4–6 måneder ved kirurgi alene til 10–11 måneder (15). Vanlig behandlingsregime er totaldose 54–60 Gy i fraksjoner på 1,8–2 Gy (30 behandlinger). Ved høy alder eller dårlig allmenntilstand gis kortere behandlingsregimer med totaldose opptil 30–45 Gy. Toleransen for strålebehandling er vanligvis god.

Frem til for noen få år siden hadde kjemoterapi ingen plass i behandlingen av høygradige gliomer, men i 2005 ble det publisert en randomisert multisenterstudie som innledet en ny æra (5). I denne studien ble postoperativ strålebehandling (2 Gy × 30) alene sammenliknet med strålebehandling kombinert med det alkylerende medikamentet temozolomid til voksne pasienter med glioblastom. Toårsoverlevelsen var 11 % ved strålebehandling alene, men 27 % ved kombinasjonsbehandling. Forskjellen i overlevelse var signifikant også etter tre og fem års oppfølging (4 % versus 16 % etter tre år og 2 % versus 10 % etter fem år) (16).



Figur 2 Glioblastom (WHO-grad IV) med typiske histologiske kjennetegn: giralderformede nekroser (svart pil) og mikrovaskulære proliferasjoner/karydannelser (hvite piler). Hematoksylins-eosinfarging

Postoperativ strålebehandling mot svulsten med margin i kombinasjon med temozolomid er nå standardbehandling for pasienter med glioblastom som er under 70 år og i god allmenntilstand. Ved god toleranse for konkomitant temozolomid gis deretter seks adjuvante kurer, standardregimet er fem dagers behandling hver 28. dag. Klinisk og radiologisk respons følges nøye under behandlingen. Foreløpig foreligger det ikke studier av kombinasjonsbehandling av pasienter over 70 år.

Kombinasjonsbehandling med temozolomid er ennå ikke godkjent som standardbehandling ved anaplastisk gliom.

I de første månedene etter avsluttet kombinasjonsbehandling kan MR vise økende og/eller nytilkommet kontrastopptak i bestrålt område, eventuelt med sentral nekrose. Dette kan radiologisk være svært likt svulstvekst, men er et uttrykk for behandlingsrespons. Tilstanden kalles pseudoprogresjon og forekommer hos 15–30 % av pasienter som har fått kombinasjonsbehandling. Pasienten er ofte klinisk stabil, og de radiologiske forandringene går tilbake innen noen måneder (17). Ved mistanke om tidlig residiv bør muligheten for pseudoprogresjon derfor alltid vurderes, og adjuvant behandling bør ikke avsluttes på basis av MR-funn alene. En sikker pseudoprogresjonsdiagnose kan kun stilles histologisk, men i praksis vil man ofte velge å følge det kliniske forløpet og avvente biopsi.

Symptomatisk behandling

25–40 % av pasientene med høygradig gliom har epileptiske anfall i sykdomsforløpet (18). Kirurgisk fjerning av svulstvev bedrer intrakranielle trykkforhold og reduserer ofte trykk-

relaterte symptomer og epileptiske anfall. Pasienter som responderer godt på onkologisk behandling får ofte også færre epileptiske anfall (19). Pasienter som har hatt epileptiske anfall, bør likevel behandles med antiepileptika, fortrinnsvis midler som ikke har sedasjon eller kognitive problemer som bivirkning eller som kan påvirke beinmargen (18).

Symptomforverring kan skyldes både svulstvekst og ødem. Deksametason reduserer peritumoralt ødem og har effekt innen 24–48 timer (19). Dette legemidlet har en rekke bivirkninger, og ved behandling over tid bør laveste effektive dose brukes (maksimal døgndose 16 mg). Dersom de nevrologiske utfallene skyldes svulstvekst mer enn ødem, vil effekten av deksametason være mindre. Sammenhengen mellom bruk av steroider og gastrointestinal ulcusyktidom er omdiskutert, men antacida eller H_2 -blokker anbefales ved høye steroiddoser og hos pasienter med høy risiko for å utvikle ulcus (19).

Mange pasienter vil ha nytte av oppfølging av fysioterapeut, ergoterapeut, logoped og/eller (nevro)psykolog for å lære mestringsstrategier, opprettholde funksjon og forebygge komplikasjoner. Opptil 20–30 % av pasienter med høygradig gliom får tromboemboliske komplikasjoner, og tromboseprofylakse (støttestrømper, lavmolekylært heparin i profylaktiske doser) bør derfor vurderes hos immobiliserte pasienter (19). Tilrettelegging i hjemmet med hjelpemidler, assistanse ved transport og støtteapparat for pårørende er vesentlig. Økonomiske spørsmål og trygderettigheter er av stor betydning, og pasientene bør tilbys samtale med sosionom.

Angst, depresjon og smerter forekommer

hyppig, men er sannsynligvis underbehandlete symptomer hos pasienter med høygradig gliom. Terskelen bør være lav for å ta opp og behandle slike problemstillinger (20).

Behandling ved residiv

Så godt som alle pasienter med høygradig gliom får residiv før eller senere. De aktive behandlingsalternativene ved residiv er fornyet svulstreseksjon, (stereotaktisk) rebe-stråling eller kjemoterapi. Ved betydelig svekket funksjonsnivå, tidlig residiv (< 6 måneder etter primæroperasjon) og/eller høy alder (> 70 år) velger man som regel å avstå fra aktiv residivbehandling.

Det er ikke tvil om at enkelte pasienter har nytte av fornyet svulstreseksjon ved residiv (9). Rebe-stråling kan være aktuelt i enkelte tilfeller, spesielt hos yngre individer med høy Karnofsky-skår (> 60, dvs. at pasienten hovedsakelig er selvhjulpel), hvis opprinnelig strålevolum var lite og det har gått lang tid (minst 1–2 år) etter første strålebehandling. Strålebehandlingen kan enten gis med konvensjonell stråleteknikk (dose 30–35 Gy) eller med stereotaktiske teknikker (dose 15–20 Gy) med moderne lineærakselerator eller gammakniv (21, 22). I en metaanalyse med totalt 300 rebe-strålte pasienter med glioblastom fant man en seks måneders progresjonsfri overlevelse hos opptil 39 % og klinisk bedring hos opptil 45 % (21). Stråle- nekrose opptrer hos opptil 30 % ved rebe-stråling, og denne risikoen må veies mot forventet gevinst av behandlingen.

Pasienter i god allmenntilstand bør vurderes for systemisk behandling (vanligvis temozolomid), dersom ikke reoperasjon eller restråling er aktuelt. De fleste pasientene med høygradig gliom har tidligere fått temozolomid som en del av primærbehandlingen. Ved residiv innen åtte uker etter primærbehandling eller ved residiv under adjuvant del av primærbehandlingen kan dosekontinuerlig temozolomid vurderes (i lavere dose som gis daglig (7/7)). Ved residiv senere enn to måneder etter primærbehandlingen brukes standardregime (5/28) (23, 24).

Høygradige gliomer er karriske svulster med en høy grad av angiogenese. Antiangiogenesebehandling som bevacizumab er derfor svært interessant. Fase 2-studier viser at bevacizumab, alene eller i kombinasjon med irinotecan, øker seks måneders progresjonsfri overlevelse hos pasienter med residiv, men gir ingen signifikant forlenget totaloverlevelse (25, 26). Fase 3-studier pågår nå, men bevacizumab er ennå ikke registrert for bruk ved residiv i Europa.

Oppfølging

Pasienter med høygradig gliom utgjør en heterogen gruppe. Det kliniske spekteret spenner fra unge pasienter som ofte lever med kreftdiagnosen i flere år og i perioder gjennomgår intensiv behandling, til eldre multimorbide pasienter med rask sykdomsprogrediering. Oppfølgingen må derfor i stor grad

tilpasses den enkelte pasient. Både nevrokirurgiske, onkologiske og nevrologiske avdelinger involveres i varierende grad gjennom forløpet. En felles vurdering av et panel av involverte spesialister anbefales ved diagnose-tidspunktet og ved behov gjennom forløpet.

I perioder med stabil kreftsykdom kan pasientene likevel ha nevrologiske symptomer som krever oppfølging. Kognitive symptomer og epileptiske anfall er «skjulte» utfall som lett undervurderes, men som påvirker livskvaliteten i betydelig grad, ofte er ufor- enlig med sertifikat og kan begrense yrkes- utøvelse og sosialt liv (27, 28). De kognitive symptomene forverres ofte ved sykdomsprog- resjon (28). Tretthet, depresjon og bivirk- ninger av medikamenter og annen behand- ling påvirker også funksjonsnivået (27). Likevel viser studier at langtidsoverlevelse (mer enn 16 måneders overlevelse etter dia- gnosetidspunkt) opplever å ha en akseptabel livskvalitet (27, 29) og at mange også utvik- ler strategier for å mestre sykdommen (30).

Nevropsykologisk kartlegging og målrettet kognitiv rehabilitering er blitt et viktig tema i internasjonal nevroonkologi (31), og tilrette- lagt og problemorientert rehabilitering av pa- sienter med høygradig gliom bør bli et mer sentralt emne også i Norge. Nye behandlings- muligheter som forlenger overlevelsen krever økt fokus også på disse aspektene.

Pårørende til pasienter med høygradig gliom lever med stor usikkerhet og under et betydelig press. De trenger kontaktpersoner i helsevesenet som kan gi nødvendig støtte gjennom sykdomsforløpet (20). Kontaktsyke- pleiere med erfaring med pasientgruppen er en god løsning for å gi kontinuitet og fungere som et bindeledd mellom pasient og sykehus. Et særlig viktig moment er å tilby god og kon- tinuerlig oppfølging av yngre pasienters barn.

Samarbeid med primærhelsetjenesten er helt vesentlig, og fastlegen bør involveres tidlig i sykdomsforløpet. Pasientene ønsker ofte å være hjemme så lenge som mulig. Engasjerte og faglig trygge fastleger er derfor helt nødvendig, men det krever også støtte ved behov fra palliative uteteam og behand- lende sykehusavdelinger. En studie fra Italia viser at med optimal oppfølging i hjemmet av palliative uteteam kan flere pasienter med høygradig gliom få dø hjemme (32).

Internasjonale studier av den siste livs- fasen ved høygradig gliom viser at pasien- tene kan ha uttalte og plagsomme sympto- mer og trenge spesialisert palliativ behand- ling, at symptomatologien også hyppig endrer seg i løpet av de siste ukene og at 75 % av pasientene innlegges akutt i syke- hus i denne fasen (33, 34). Tall fra utlandet viser at bare 10 % av pasientene har kontakt med palliative avdelinger (33). Det er grunn til å tro at disse tallene er representative også for norske forhold. Etter vår mening er det et stort og fortsatt til dels udekket behov for intermediærløsninger og palliative senge- plasser for pasienter med høygradig gliom.

Som leger for mange pasienter med høy-

gradig gliom ser vi regelmessig hvordan symptomene påvirker pasientenes og de på- rørendes livskvalitet og livsutfoldelse. Slike faktorer er sannsynligvis medvirkende til at pasientgruppen har vært lite synlig i den offentlige debatten. Det er nå opprettet en pasientforening for pasienter med hjerne- svulst og deres pårørende (35).

Konklusjon

Innføringen av temozolomid i standard- behandlingen av høygradige gliomer har vært et viktig fremskritt for pasientene og de in- volverte fagfeltene. Høygradig gliom er dess- verre likevel ikke en kurabel sykdom, men det foregår intens forskning for å utvikle nye behandlingsformer. Fremtidig behandling vil sannsynligvis bli mer individualisert og basert på svulstens molekylærbiologiske egenskaper. Parallelt med dette må det også fokuseres på tiltak som bedrer livskvaliteten og gir pasientene en meningsfylt økt livsleng- de. Tett samarbeid mellom ulike spesialiteter og profesjoner og oppbygging av det pallia- tive tilbudet er helt nødvendig for å trygge kontinuitet og et helhetlig medisinsk tilbud.

Oppgitte interessekonflikter: Alle forfatterne har mottatt reisestøtte fra Schering-Plough, produsent av temozolomid. Eirik Helseth har også mottatt ikke-bindende forskningsstøtte fra dette firmaet.

Litteratur

1. Kreftregisteret. Cancer in Norway 2008 – Cancer incidence, mortality, survival and prevalence in Norway. Oslo: Kreftregisteret, 2009.
2. Chandana SR, Mowla S, Arora M et al. Primary brain tumors in adults. *Am Fam Physician* 2008; 77: 1423–30.
3. Omuro AMP, Leite CC, Mokhtari K et al. Pitfalls in the diagnosis of brain tumours. *Lancet Neurol* 2006; 5: 937–48.
4. Louis DN, Ohgaki H, Wiestler OD et al. The 2007 WHO classification of tumours of the central nervous system. *Acta Neuropathol* 2007; 114: 97–109.
5. Stupp R, Mason WP, van den Bent MJ et al. Radiotherapy plus concomitant and adjuvant temozolomide for glioblastoma. *N Engl J Med* 2005; 352: 987–96.
6. Lacroix M, Abi-Said D, Fournier DR et al. A multi-variate analysis of 416 patients with glioblastoma multiforme: prognosis, extent of resection, and survival. *J Neurosurg* 2001; 95: 190–8.
7. Laws ER, Parney IF, Huang W et al. Survival following surgery and prognostic factors for recently diagnosed malignant glioma: data from the Glioma Outcomes Project. *J Neurosurg* 2003; 99: 467–73.
8. Stummer W, Pichlmeier U, Meinel T et al. Fluorescence-guided surgery with 5-aminolevulinic acid for resection of malignant glioma: a randomised controlled multicentre phase III trial. *Lancet Oncol* 2006; 7: 392–401.
9. Helseth R, Helseth E, Johannesen TB et al. Overall survival, prognostic factors, and repeated surgery in a consecutive series of 516 patients with glioblastoma multiforme. *Acta Neurol Scand* 2010; 122: 159–67.
10. Ryken TC, Frankel B, Julien T et al. Surgical management of newly diagnosed glioblastoma in adults: role of cytoreductive surgery. *J Neurooncol* 2008; 89: 271–86.
11. Kouwenhoven MC, Gorlia T, Kros JM et al. Molecular analysis of anaplastic oligodendroglial tumors in a prospective randomized study: A report from EORTC study 26951. *Neuro-oncol* 2009; 11: 737–46.
12. Hegi ME, Diserens AC, Gorlia T et al. MGMT gene silencing and benefit from temozolomide in glioblastoma. *N Engl J Med* 2005; 352: 997–1003.
13. Barnholtz-Stoan JS, Williams VL, Maldonado JL

- et al. Patterns of care and outcomes among elderly individuals with primary malignant astrocytoma. *J Neurosurg* 2008; 108: 642–8.
14. Rogne SG, Konglund A, Meling TR et al. Intracranial tumor surgery in patients > 70 years of age: is clinical practice worthwhile or futile? *Acta Neurol Scand* 2009; 120: 288–94.
15. Laperriere N, Zuraw L, Cairncross G. Radiotherapy for newly diagnosed malignant glioma in adults: a systematic review. *Radiother Oncol* 2002; 64: 259–73.
16. Stupp R, Hegi ME, Mason WP et al. Effects of radiotherapy with concomitant and adjuvant temozolomide versus radiotherapy alone on survival in glioblastoma in a randomised phase III study: 5-year analysis of the EORTC-NCIC trial. *Lancet Oncol* 2009; 10: 459–66.
17. Brandsma D, Stalpers L, Taal W et al. Clinical features, mechanisms, and management of pseudoprogression in malignant gliomas. *Lancet Oncol* 2008; 9: 453–61.
18. van Breenen MSM, Wilms EB, Vecht CJ. Epilepsy in patients with brain tumours: epidemiology, mechanisms, and management. *Lancet Neurol* 2007; 6: 421–30.
19. Wen PY, Schiff D, Kesari S et al. Medical management of patients with brain tumors. *J Neurooncol* 2006; 80: 313–32.
20. Catt S, Chalmers A, Fallowfield L. Psychosocial and supportive-care needs in high-grade glioma. *Lancet Oncol* 2008; 9: 884–91.
21. Nieder C, Astner ST, Mehta MP et al. Improvement, clinical course, and quality of life after palliative radiotherapy for recurrent glioblastoma. *Am J Clin Oncol* 2008; 31: 300–5.
22. Romanelli P, Conti A, Pontoriero A et al. Role of stereotactic radiosurgery and fractionated stereotactic radiotherapy for the treatment of recurrent glioblastoma multiforme. *Neurosurg Focus* 2009; 27: E8.
23. Wick A, Pascher C, Wick W et al. Rechallenge with temozolomide in patients with recurrent gliomas. *J Neurool* 2009; 256: 734–41.
24. Perry J, Mason W, Belanger K et al. The temozolomide rescue study: a phase II trial of continuous (28/28) dose-intense temozolomide after progression on conventional 5/28 day temozolomide in patients with recurrent malignant glioma. *Neuro-oncol* 2008; 10: 833. www.asco.org/ascov2/Meetings/Abstracts?&vmview=abst_detail_view&confID=55&abstractID=35270 [3.12.2010]
25. Friedman HS, Prados MD, Wen PY et al. Bevacizumab alone and in combination with irinotecan in recurrent glioblastoma. *J Clin Oncol* 2009; 27: 4733–40.
26. Taillibert S, Vincent LA, Granger B et al. Bevacizumab and irinotecan for recurrent oligodendroglial tumors. *Neurology* 2009; 72: 1601–6.
27. Bosma I, Reijneveld JC, Douw L et al. Health-related quality of life of long-term high-grade glioma survivors. *Neuro-oncol* 2009; 11: 51–8.
28. Bosma I, Vos MJ, Heimans JJ et al. The course of neurocognitive functioning in high-grade glioma patients. *Neuro-oncol* 2007; 9: 53–62.
29. Taphoorn MJB, Stupp R, Coens C et al. Health-related quality of life in patients with glioblastoma: a randomised controlled trial. *Lancet Oncol* 2005; 6: 937–44.
30. Salander P, Bergenheim T, Henriksson R. The creation of protection and hope in patients with malignant brain tumours. *Soc Sci Med* 1996; 42: 985–96.
31. Gehring K, Sitskoorn MM, Aaronson NK et al. Interventions for cognitive deficits in adults with brain tumours. *Lancet Neurol* 2008; 7: 548–60.
32. Pace A, Di Lorenzo C, Guariglia L et al. End of life issues in brain tumor patients. *J Neurooncol* 2009; 91: 39–43.
33. Faithfull S, Cook K, Lucas C. Palliative care of patients with a primary malignant brain tumour: case review of service use and support provided. *Palliat Med* 2005; 19: 545–50.
34. Oberndorfer S, Lindeck-Pozza E, Lahrmann H et al. The end-of-life hospital setting in patients with glioblastoma. *J Palliat Med* 2008; 11: 26–30.
35. Hjernesvulstforeningen. www.hjernesvulst.no [3.12.2010].

Mottatt 10.11. 2009, første revisjon innsendt 22.4. 2010, godkjent 30.9. 2010. Medisinsk redaktør Michael Bretthauer.